

Shiatsu e anomalie delle curve della colonna vertebrale

di Vito Marino

Le più comuni anomalie delle curve della colonna in senso antero-posteriore sono:

- La cifosi toracica può essere esagerata, “iper cifosi”, spesso presente nei casi di debolezza muscolare o osteoporosi;
- La lordosi delle regioni cervicale e lombare possono essere esagerate, “iperlordosi”; le stesse regioni, possono peraltro presentare una diminuzione della fisiologica curva, “ipolordosi”, fino alla “rettilineizzazione” o persino alla sua inversione (cifosi). Una iperlordosi lombare è più comune nelle donne e comunemente presente nelle fasi avanzate della gravidanza.
- La “scoliosi”, una curva anomala sul piano sagittale, è una anomalia molto comune, presentandosi nello 0,5% circa della popolazione. E' più comune nelle femmine.

Queste importanti alterazioni posturali sono in relazione ai “tre cancelli”: weiluguan (guan significa cancello o barriera, wei significa coda, lu significa via di accesso o cancello che si apre su una strada, weilu insieme significano osso della coda o coccige), jiajiguan (jia significa tra, in mezzo, para-, ji significa vertebre) e yuzhenguan (yu significa giada, zhen significa cuscino).

Weiluguan corrisponde alla zona tra CV1-huiyin e GV4-mingmen, quindi dal perineo fino allo spazio tra la seconda e la terza vertebra lombare, anche se il punto più importante è GV4-mingmen.

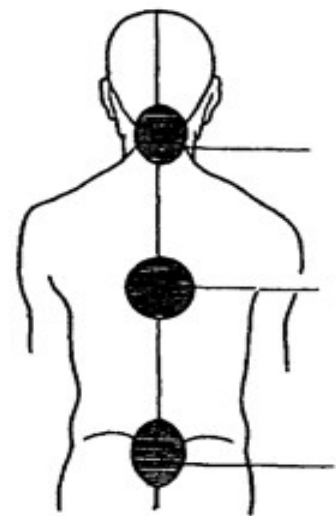
Normalmente qi e sangue passano con difficoltà questa zona, se la curva lombare è aumentata e le articolazioni sacro-iliache bloccate le difficoltà di circolazione aumenteranno.

Si dovrà allungare questa zona e allentare le tensioni muscolari facendo circolare, con il trattamento shiatsu, il qi soprattutto nei canali di Dumai e di Vescica.

Jiajiguan corrisponde a tutta la zona della colonna che va da GV4-mingmen a GV12-shenzhu, sotto la terza vertebra toracica, all'altezza delle spine delle scapole, che è il punto più importante della zona insieme al punto BL43-gaohuangshu, a 3 cun dalla quarta vertebra toracica.

Di norma questa zona ha un debole qi, che non riesce a salire per il blocco di weiluguan.

Nel caso in cui la valutazione posturale evidenzia un aumento della cifosi dorsale,



segno di solito di debolezza dei canali che attraversano il dorso, bisognerà equilibrare, con il trattamento shiatsu, le zone dove il qi ristagna (lombare, per esempio) e le zone dorsali dove è appunto carente.

Yuzhenguan corrisponde alla zona tra la settima vertebra cervicale e la protuberanza occipitale, e la zona più importante è quella appena sotto l'occipite.

E' il cancello più difficile da attraversare, si mirerà ad allentare, con il trattamento shiatsu, le tensioni muscolari del collo, sia posteriori che laterali e anteriori, facendo circolare il qi nella zona e nei canali corrispondenti.

